

Fièvre persistante, aphasie et douleur à la jambe chez un homme de 59 ans

Benoît M.-Labbé MD MSc, Pierre-Luc Harvey-Michaud MD, Alexandre Lafleur MD MSc

■ Citation : *CMAJ* 2021 April 12;193:E517-20. doi : 10.1503/cmaj.201491-f

Voir la version anglaise de l'article ici : www.cmaj.ca/lookup/doi/10.1503/cmaj.201491

Un homme de 59 ans est venu consulter au service des urgences pour de la fièvre et des frissons persistant depuis 6 semaines, soit depuis qu'on lui avait diagnostiqué une thrombose veineuse profonde (TVP) symptomatique dans la veine tibiale postérieure droite. Au cours de cette nouvelle consultation, le patient a indiqué chercher ses mots et avoir de légers maux de tête depuis une semaine. Il n'a signalé ni douleur thoracique, ni nausées, ni perte de conscience. Comme il avait été traité pour un carcinome épidermoïde de la langue 2 ans plus tôt, il suivait toujours l'anticoagulothérapie prescrite pour sa TVP distale (rivaroxaban, 20 mg/j).

Exception faite d'une température de 38,1 °C, les signes vitaux du patient étaient normaux à l'examen physique. Un souffle holosystolique évalué à 3/6 était audible à l'auscultation cardiaque, en particulier à l'apex. L'examen neurologique n'a révélé qu'une légère aphasie de Broca. L'examen vasculaire des extrémités était sans particularités. Aux premières analyses sanguines, la numération leucocytaire était de $4,4 \times 10^9/L$ (plage normale $4,8-10,8 \times 10^9/L$), le taux d'hémoglobine, de 131 g/L (plage normale 140-175 g/L), la vitesse de sédimentation érythrocytaire, de 17 mm/h (valeur normale < 10 mm/h) et le taux de créatinine, de 92 µmol/L (plage normale 49-93 µmol/L). La concentration des enzymes hépatiques et des électrolytes était normale. Deux hémocultures ont été réalisées.

Quel diagnostic neurologique doit-on éliminer chez ce patient?

- AVC hémorragique
- AVC cardioembolique ou embolie paradoxale
- Infection du système nerveux central
- Métastases cérébrales
- Toutes ces réponses

La réponse est « e ». Les antécédents de cancer du patient et sa récente TVP ont suscité des inquiétudes quant à la possibilité de métastases cérébrales ou d'embolie paradoxale. Une endocardite infectieuse était également à envisager étant donné la présence concomitante de fièvre, d'un nouveau souffle cardiaque et d'aphasie. Une embolie septique aurait pu mener à un AVC

ischémique ou hémorragique, à une méningite ou à un abcès cérébral, et n'aurait pas pu être prévenue par l'anticoagulothérapie prescrite pour la TVP.

Quel autre examen devrait être demandé d'urgence?

- Ponction lombaire
- Tomodensitométrie cérébrale avec et sans agent de contraste
- Deux autres hémocultures faites au moins 1 heure plus tard
- Échocardiographie transthoracique
- Échocardiographie transœsophagienne

La réponse est « b ». Bien que les examens des réponses « c, d et e » aient été indiqués, la tomodensitométrie cérébrale était l'examen le plus urgent, le patient présentant des signes neurologiques aigus alors qu'il était sous anticoagulothérapie. L'angiotomodensitométrie peut mettre en évidence une occlusion artérielle proximale ou un anévrisme mycotique intracrânien^{1,2}. Dans ses lignes directrices publiées en 2015, l'American Heart Association (AHA) recommande un examen d'imagerie vasculaire cérébrale chez tous les patients potentiellement atteints d'une endocardite infectieuse qui présentent des symptômes neurologiques¹. L'angiotomodensitométrie, l'angiographie par résonance magnétique et l'angiographie numérique avec soustraction peuvent être utilisées lorsqu'on craint un anévrisme intracrânien, et elles devraient être envisagées en cas d'endocardite infectieuse gauche pour dépister rapidement les anévrismes mycotiques, même en l'absence de signes neurologiques¹.

Lorsqu'une endocardite infectieuse est soupçonnée, les lignes directrices de l'AHA recommandent de faire au moins 3 hémocultures; les prélèvements doivent être faits à 3 endroits différents, et au moins 1 heure doit séparer le premier prélèvement du dernier¹. Toute hémoculture supplémentaire devrait être réalisée sans tarder, une sepsie nécessitant l'amorce rapide d'une antibiothérapie. Nous avons prescrit au patient une antibiothérapie intraveineuse empirique à la ceftriaxone (2 g toutes les 12 h) et à la vancomycine (1 g toutes les 8 h), qui s'avère efficace contre la plupart des agents pathogènes généralement

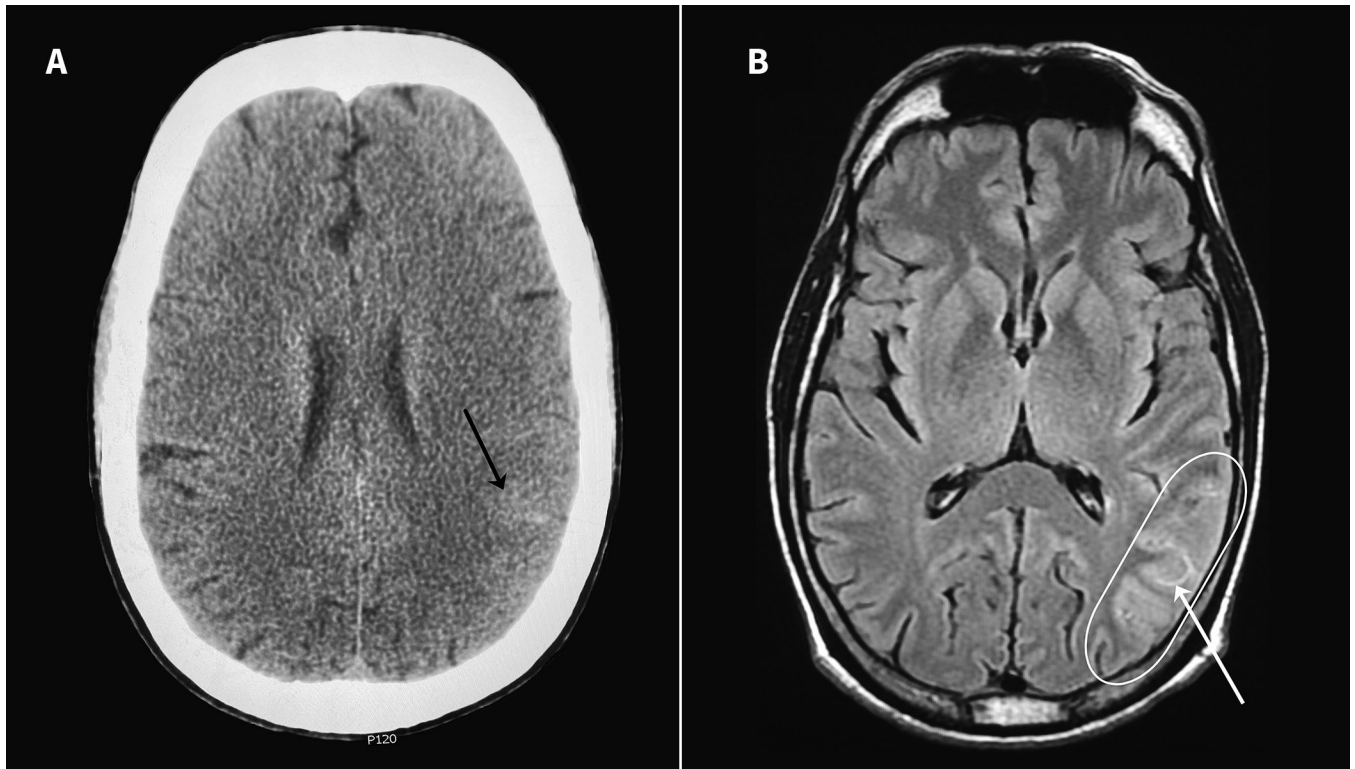


Figure 1 : Images en coupe axiale tirées A) de la tomodensitométrie cérébrale et B) de l'imagerie par résonance magnétique cérébrale en séquence FLAIR (fluid-attenuated inversion recovery); on y voit un AVC ischémique aigu dans les régions pariétale et temporale gauches (ovale) et des signes d'hémorragie sous-arachnoïdienne de la convexité localisée (flèches noires et blanches).

associés à l'endocardite subaiguë d'origine communautaire affectant les valvules naturelles (staphylocoques, streptocoques et entérocoques)^{1,2}. Comme nous craignons une embolie septique cérébrale, nous avons administré des doses méningées.

Une échocardiographie transthoracique devrait être réalisée dès qu'une endocardite est estimée possible. L'échocardiographie transœsophagienne, plus sensible, est indiquée chez les patients qui ont eu un résultat négatif ou non concluant à l'échocardiographie transthoracique et qui éveillent de forts soupçons d'endocardite. Elle est également impérative lorsqu'un professionnel de la santé redoute des complications intracardiaques, comme un abcès paravalvulaire, un faux anévrisme ou une fistule, et peut être envisagée chez les patients qui ont obtenu un résultat positif à l'échocardiographie transthoracique^{1,2}. La ponction lombaire était contre-indiquée chez notre patient en raison de l'anticoagulothérapie orale.

La tomodensitométrie et l'imagerie par résonance magnétique cérébrales du patient ont mis en évidence un AVC ischémique subaigu dans les régions pariétale et temporale gauches, ainsi que des signes d'hémorragie sous-arachnoïdienne de la convexité atraumatique localisée sans anomalies artérielles (figure 1). Le rivaroxaban a été immédiatement cessé. Les 2 types d'échocardiographies ont montré une régurgitation mitrale grave d'apparition récente, de même de multiples végétations (≤ 5 mm) sur la valvule antérieure. Aucun foramen ovale perméable n'a été observé lors d'un examen gazeux réalisé au moyen d'une solution saline agitée.

Quatre hémocultures ont révélé la présence d'*Enterococcus faecalis* sensible à la pénicilline, à l'ampicilline, à la vancomycine

et à la gentamicine (nous avons fondé notre interprétation sur les lignes directrices du Clinical and Laboratory Standards Institute [<https://clsi.org/>] et avons présenté nos résultats par catégories). Les résultats du patient à l'échocardiographie et à l'imagerie cérébrale répondaient aux critères diagnostiques de Duke pour l'endocardite infectieuse avec probable embolie cérébrale³. Nous avons changé l'antibiothérapie du patient pour de la pénicilline G intraveineuse (4 millions d'unités toutes les 4 h), et avons ajouté de la gentamicine (3 mg/kg, divisée en 2 doses) pour son effet synergique. Un traitement à la ceftriaxone et à l'ampicilline aurait été également approprié, surtout en présence d'une néphropathie chronique ou de fragilité faisant considérablement augmenter le risque d'intoxication par les aminoglycosides¹.

L'endocardite liée à *E. faecalis* est généralement associée à une intervention génito-urinaire ou à une bactériurie, mais ce n'était pas le cas chez notre patient³. Parmi les autres causes potentielles d'endocardite, notons les néoplasmes colorectaux et les lésions inflammatoires des intestins et des voies biliaires. C'est pour cette raison que nous avons demandé une tomodensitométrie abdominale et pelvienne ainsi qu'une coloscopie, qui étaient sans particularités^{3,4}. Ces examens, combinés à une anamnèse et à un examen physique exhaustifs, ont servi au dépistage du cancer approprié à l'âge du patient, dépistage indiqué en cas de TVP idiopathique⁵. Étant donné les antécédents de carcinome de la langue du patient, nous avons effectué une naso-laryngoscopie et une tomodensitométrie du cou afin d'écartier toute possibilité de récurrence du cancer; les résultats étaient normaux. L'examen dentaire était également normal.

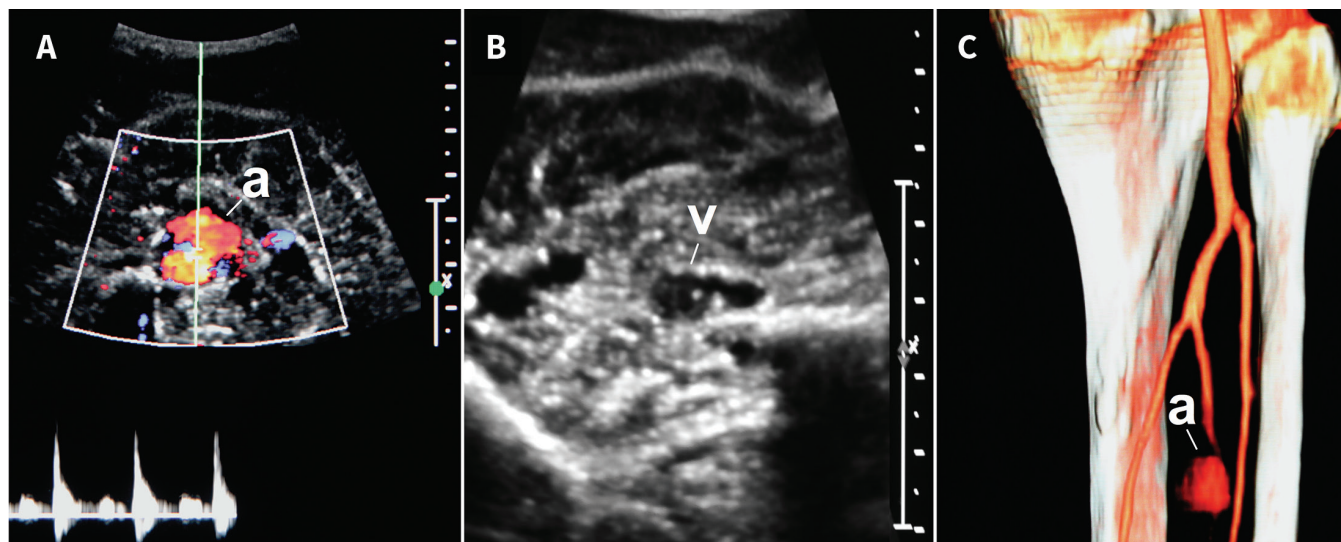


Figure 2 : A) Image en coupe transversale de l'anévrisme de l'artère fibulaire droite à l'échographie avec échelle de 1 cm. L'échographie Doppler couleur montre la circulation artérielle dans l'anévrisme de 2 cm (a). B) Échographie Doppler de la jambe montrant la compression de la veine tibiale adjacente par l'anévrisme, de même qu'une thrombose distale (v). C) Reproduction tridimensionnelle des artères distales de la jambe droite par angiotomodensitométrie; on y voit un anévrisme (a) de 2 cm dans l'artère fibulaire.

Enfin, nous avons demandé un Doppler veineux pour réévaluer la TVP de la veine tibiale droite. La TVP n'avait pas changé, mais la veine semblait comprimée par une structure vasculaire au Doppler artériel (figure 2A, figure 2B). Une angiotomodensitométrie de l'abdomen et du membre inférieur a mis en évidence un anévrisme de l'artère fibulaire droite (figure 2C).

Quelle devrait être l'étape suivante de prise en charge?

- Observation et réalisation d'une nouvelle angiotomodensitométrie de la jambe droite dans 6 semaines
- Amorce d'une nouvelle anticoagulothérapie avec de l'héparine intraveineuse
- Excision chirurgicale de l'anévrisme et ligature de l'artère fibulaire droite
- Embolisation d'urgence de l'artère fibulaire droite
- Installation d'un filtre dans la veine cave inférieure

La réponse est « c ». Dans le contexte d'une endocardite infectieuse, nous soupçonnions un anévrisme mycotique de l'artère fibulaire droite découlant d'une embolie septique. L'amorce rapide d'une antibiothérapie intraveineuse appropriée est essentielle pour maîtriser la sepsie et réduire le risque d'embolies récurrentes¹. Une intervention chirurgicale immédiate est nécessaire en raison du risque de rupture pouvant entraîner une hémorragie ou la perte du membre⁶.

On manque de données pour recommander le traitement endovasculaire d'un anévrisme mycotique périphérique⁷. Nous avons donc décidé d'éviter l'installation d'un filtre dans la veine cave inférieure étant donné l'emplacement distal de la TVP, la bactériémie associée et la nature traitable de la cause de la compression.

Discussion

Notre patient était un survivant du cancer qui avait été traité pour une TVP distale jugée idiopathique au moment de sa survenue. Il a par la suite développé une endocardite infectieuse compliquée par un AVC embolique, et nous lui avons diagnostiqué un anévrisme mycotique périphérique adjacent à la TVP. Une fièvre qui persiste plusieurs semaines après une TVP traitée est inhabituelle; des examens devraient être réalisés pour en déterminer la cause, comme une bactériémie. Bien qu'elle soit associée à des valvules artificielles, l'endocardite affecte des valvules naturelles dans 80% des cas. Chez notre patient, l'endocardite à entérocoques est apparue de façon insidieuse. La numération leucocytaire était dans les valeurs normales, comme c'était le cas chez 53% des participants d'une étude de cohorte rétrospective⁸. Nous n'avons pas été en mesure de déterminer la cause de l'infection; il en est ainsi dans la plupart (70%) des cas⁴.

L'anévrisme fibulaire du patient a été causé par une embolie septique ayant donné naissance à un foyer d'infection dans la paroi de l'artère fibulaire, et il est possible qu'un petit anévrisme mycotique n'ait pas été repéré à la première échographie. L'infection et l'inflammation locales pourraient avoir entraîné une TVP dans la veine tibiale postérieure, située juste à côté. Comme mentionné dans des études de cas antérieures, il se pourrait que la pression exercée par l'anévrisme mycotique croissant explique la persistance de la TVP malgré l'anticoagulothérapie⁹.

Les anévrismes mycotiques, signalés dans 2%–4% des cas d'endocardite infectieuse, découlent d'une embolie septique le plus souvent attribuable à des végétations mitrales⁶. La plupart sont causés par des staphylocoques et des salmonelles, mais peuvent également être causés par des streptocoques, des entérocoques et des organismes à Gram négatif¹⁰. Ils touchent généralement les artères intracrâniennes, périphériques, thoraciques et abdominales⁶. Les patients présentent souvent une masse pulsatile érythémateuse et douloureuse, mais peuvent aussi présenter une ischémie aiguë au

membre affecté, des symptômes constitutionnels et une infection concomitante des tissus mous environnants. Les lignes directrices de l'AHA sur les anévrismes mycotiques recommandent de procéder à une échographie Doppler, à une angiotomodensitométrie ou aux deux pour dépister les anévrismes périphériques⁶.

La prise en charge d'un anévrisme périphérique infecté est principalement chirurgicale⁶. Des études rétrospectives ont d'ailleurs montré l'efficacité de diverses interventions, comme la ligature, l'excision, la reconstruction in situ et l'excision avec une revascularisation extra-anatomique⁶. Une étude de 2018 portant sur 28 patients présentant un anévrisme mycotique périphérique a comparé la revascularisation à la résection et à la ligature unique et n'a relevé aucune différence quant au taux d'ischémie menaçant l'intégrité du membre affecté¹¹. En l'absence de données d'études prospectives randomisées, l'AHA recommande une prise en charge personnalisée⁶. Une revue systématique menée en 2017 sur des patients ayant un faux anévrisme de l'artère iliofémorale infecté a montré que la combinaison d'une endoprothèse vasculaire pour un anévrisme mycotique iliofémoral et d'un débridement chirurgical était associée à un faible taux de complications et à une perméabilité élevée⁷. Cette option thérapeutique pourrait être offerte aux patients chez qui une intervention chirurgicale pose un risque élevé, mais les données actuelles sont insuffisantes pour la recommander. L'antibiothérapie intraveineuse est habituellement maintenue au moins 6 semaines après la chirurgie⁶.

Retour à l'étude de cas

Notre patient a subi une résection de l'anévrisme et une ligature de l'artère fibulaire droite. Les artères tibiales collatérales permettaient une perfusion distale suffisante. Aucun anévrisme intra- ou extracrânien n'a été repéré lors d'une angiotomodensitométrie subséquente. On a attendu 4 semaines après le diagnostic d'AVC hémorragique pour remplacer la valvule mitrale, entre autres parce qu'une anticoagulothérapie était nécessaire pendant la chirurgie cardiaque. Le patient était stable sur les plans hémodynamique et neurologique avant et après le remplacement valvulaire et s'est complètement rétabli.

Références

1. Baddour LM, Wilson WR, Bayer AS, et al.; American Heart Association Committee on Rheumatic Fever, Endocarditis, and Kawasaki Disease of the Council on Cardiovascular Disease in the Young, Council on Clinical Cardiology, Council on Cardiovascular Surgery and Anesthesia, and Stroke Council. Infective endocarditis in adults: diagnosis, antimicrobial therapy, and management of complications: a scientific statement for healthcare professionals from the American Heart Association. *Circulation* 2015;132:1435-86.
2. Habib G, Lancellotti P, Antunes MJ, et al.; ESC Scientific Document Group. 2015 ESC guidelines for the management of infective endocarditis: the task force for the management of infective endocarditis of the European Society of Cardiology (ESC). Endorsed by: European Association for Cardio-Thoracic Surgery (EACTS), the European Association of Nuclear Medicine (EANM). *Eur Heart J* 2015;36:3075-128.
3. Fernández Guerrero ML, Goyenechea A, Verdejo C, et al. Enterococcal endocarditis on native and prosthetic valves: a review of clinical and prognostic factors with emphasis on hospital-acquired infections as a major determinant of outcome. *Medicine (Baltimore)* 2007;86:363-77.
4. Pericás JM, Corredoira J, Moreno A, et al.; Hospital Clínic and Hospital Lucus Augusti Infective Endocarditis Investigators. Relationship between *Enterococcus faecalis* infective endocarditis and colorectal neoplasm: preliminary results from a cohort of 154 patients. *Rev Esp Cardiol (Engl Ed)* 2017;70:451-8.

5. van Es N, Le Gal G, Otten H-M, et al. Screening for occult cancer in patients with unprovoked venous thromboembolism: a systematic review and meta-analysis of individual patient data. *Ann Intern Med* 2017;167:410-7.
6. Wilson WR, Bower TC, Creager MA, et al.; American Heart Association Committee on Rheumatic Fever, Endocarditis, and Kawasaki Disease of the Council on Cardiovascular Disease in the Young; Council on Cardiovascular and Stroke Nursing; Council on Cardiovascular Radiology and Intervention; Council on Cardiovascular Surgery and Anesthesia; Council on Peripheral Vascular Disease; Stroke Council. Vascular graft infections, mycotic aneurysms, and endovascular infections: a scientific statement from the American Heart Association. *Circulation* 2016;134:e412-60.
7. Moulakakis KG, Alexiou VG, Sfyroeras GS, et al. Endovascular management of infected iliofemoral pseudoaneurysms: a systematic review. *Vasa* 2017;46:5-9.
8. Wallace SM, Walton BI, Kharbanda RK, et al. Mortality from infective endocarditis: clinical predictors of outcome. *Heart* 2002;88:53-60.
9. Walsh JJ, Williams LR, Driscoll JL, et al. Vein compression by arterial aneurysms. *J Vasc Surg* 1988;8:465-9.
10. González I, Sarriá C, López J, et al. Symptomatic peripheral mycotic aneurysms due to infective endocarditis: a contemporary profile. *Medicine (Baltimore)* 2014;93:42-52.
11. Salzler GG, Long B, Avgerinos ED, et al. Contemporary results of surgical management of peripheral mycotic aneurysms. *Ann Vasc Surg* 2018;53:86-91.

Intérêts concurrents : Aucun déclaré.

Cet article a été révisé par des pairs.

Les auteurs ont obtenu le consentement du patient.

Affiliation : Département de médecine, Faculté de médecine, Université Laval, Québec, Qc.

Collaborateurs : Tous les auteurs ont contribué à l'élaboration et à la conception de l'étude, ont rédigé le manuscrit et en ont révisé de façon critique le contenu intellectuel important; ils ont donné leur approbation finale pour la version destinée à être publiée et assument l'entière responsabilité de tous les aspects du travail.

Propriété intellectuelle du contenu : Il s'agit d'un article en libre accès distribué conformément aux modalités de la licence Creative Commons Attributions (CC BY-NC-ND 4.0), qui permet l'utilisation, la diffusion et la reproduction dans tout médium à la condition que la publication originale soit adéquatement citée, que l'utilisation se fasse à des fins non commerciales (c.-à-d. recherche ou éducation) et qu'aucune modification ni adaptation n'y soit apportée. Voir : <https://creativecommons.org/licenses/by-nc-nd/4.0/deed.fr>.

Financement : Benoît M.-Labbe est appuyé dans son travail par la Chaire en transfert de connaissances, éducation et prévention en santé respiratoire et cardiovasculaire de l'Institut universitaire de cardiologie et de pneumologie de Québec – Université Laval. Alexandre Lafleur est cotitulaire de la Chaire de leadership en enseignement en pédagogie des sciences de la santé AMC-MD.

Remerciements : Les auteurs remercient le D^r André Lamarre, radiologiste interventionnel au CHU de Québec–Université Laval, pour son soutien.

Correspondance : Benoît M.-Labbe, benoit.m-labbe@cricupq.ulaval.ca

Le *JAMC* vous invite à soumettre vos textes pour la rubrique « À vous de décider ». Les détails cliniques (notamment en images) sont présentés, accompagnés d'une question à choix multiples sur le diagnostic. Le tout est suivi de la réponse et d'une brève analyse de la pathologie. La préférence va aux textes traitant de diagnostics par radiographie ou électrocardiographie courants ou importants qui pourraient intéresser un public général. Le consentement des patients doit impérativement être obtenu pour la publication de leur cas. Veuillez soumettre les manuscrits en ligne : <http://mc.manuscriptcentral.com/cmaj>.